

Fensum → zygoten

Den første uge: Ovulation og implantation.

Fertilisation (befrugtning): Foregår i ampulla i tuba uterina. ^{eggetanken} spermatozytten bevæger sig fra vagina til uterus, og drejtes op i tuba uterina. ^{Kapociterna (omsvævnng af det akrosomale ende); 200-300 nm i diameter, men kun 200 nm i tykkelse. Penetration af zona pellucida.}

Lige så snart spermatozoen er nået ind i oocytten:

• Færdiggør oocytten sin anden meiotiske deling. Den ene af dattercellerne, det andet pollegeme, modtager næsten intet cytoplasma; den anden dattercelle er den definitive oocyt, dens kromosomer (22 + X) arrangerer sig i en vesikulær nucleus, pronucleus feminus.

• Bliver zona pellucida impermeabel for andre spermatozoer. → efter spermatozytten har penetreret membran

• Skilles sædcellens hoved fra halsen, svulmer op og danner den mandlige pronucleus.

Corpus luteum
→ dannes af resterende granulosa celler
→ danner progesteron
↓
sekretion i uterus

① penetration af corona radiata → ② penetration af zona pellucida (æggeskal) → ③ fusion

Spermatozoens nucleus svulmer op og danner pronucleus masculinus. Efterhånden ligger den mandlige og kvindelige pronucleus i tæt kontakt og mister deres kernemembraner. Pronucleus (begge haploide) vokser og foretager DNA-replikation. Umiddelbart efter DNA-syntesen organiserer kromosomerne sig i tenformation som forberedelse til normal mitotisk deling. De 23 materielle og de 23 paternelle (dobbelte) kromosomer deler sig, og søsterkromatiderne bevæger sig mod de modsatte poler, således at hver celle i zygoten får et normalt diploidt antal kromosomer og DNA. Når søsterkromatiderne bevæger sig mod polerne, opstår der i midten en dyb fure som efterhånden deler cytoplasmaet i to dele.

→ efter DNA-replikationen

Resultatet af fertilisationen er:

Fertilisationsalderen = oocyt gennemtrænges af spermatozoocyt

- Gendannelse af det diploide antal kromosomer: Halvdelen fra faren og halvdelen fra moren.
- Kønsbestemmelse af det ny individ. En X-bærende spermatozo producerer et embryon af hunkøn (XX), et Y-bærende producerer et hankøn (XY).
- Igangsætning af kløvning.

Fertilisationsalderen

2 = gestationsalder
2 uger
alt efter ovulationen
"protokol-sprog"

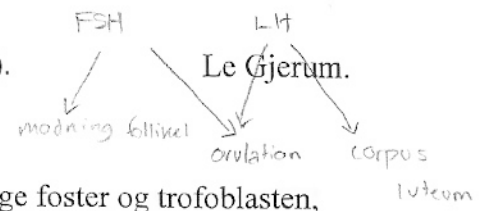
Kløvning: Når zygoten har nået tocellestadiet (24 timer efter fertilisation) undergår den en række mitotiske delinger.

- 4-celle (36-48 timer).
- 8-celle. Hvis der er fejl i DNA'et stoppes kløvningen her. Cellen aflæser sit eget DNA.
- Morula (16-celle) (3. dagen). ~ fæstnes i celladhæsioner (tight junction)
- Sent morula (4. dagen). Når uterincaviteten.

- 17a stærk zona pellucida

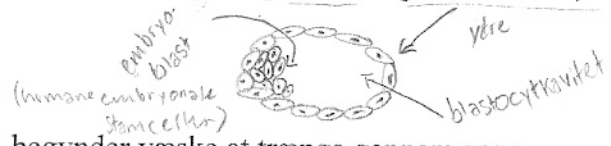
Disse mitotiske delinger forøger antallet af celler. Disse celler bliver mindre for hver deling, og kaldes blastomerer. Indtil ottecellestadiet er de kun løst forbundne. Efter den tredje deling samler de sig i en kompakt kugle af celler, der forbindes ved tight junctions. Ved denne proces udskilles en

Hovedspørgsmål: Den præembryonale periode (til afslutningen af 3. uge).



indre og en ydre cellemasse, som senere bliver til henholdsvis det egentlige foster og trofoblasten, hvorfra placenta udvikles.

dag 5



Blastocystdannelse: Når morula når uterincaviteten, begynder væske at trænge gennem zona pellucida og ind i intercellulærrummene i den indre cellemasse. Efterhånden bliver intercellulærrummene mere sammenflydende, og til sidst dannes en sammenhængende cavitet, blastocylet. Celler i den indre cellemasse, der nu hedder embryoblasten, ligger ved den ene pol, og celler fra den ydre cellemasse, trofoblasten, bliver flade og danner en epithelial væg i blastocysten¹.

→ aquaporiner
Pumper vand ind

NB Zona pellucida forsvinder nu (4. dagen), og implantationen kan begynde.

Ved slutningen af første uge har den humane zygote gennemløbet morula- og blastocyststadiet og er begyndt at implantere sig i uterinslimhinden.

oocyt + spermatozom → morula → blastocyst → implantation

blastocyst → embryon
eller gastrulation

Uterus ved implantationstidspunktet: Trofoblastcellerne penetrerer ved embryoblastspolen mellem de epitheliale celler i uterinslimhinden på 6. dag.

På tidspunktet for implantationen er uterus i den sekretoriske fase, og blastocysten implanterer i endometriet på for- eller bagvæggen.

uterus
→ basallag
→ spongiøst lag
→ kompakt lag } stratum functionale
- i 2. uge ifølge kjæld S 54-55

ANDEN UGE

Den anden uge: Den bilaminære kimskive.

Den anden uge i udviklingen kaldes for "weeks of two": Trofoblasten differentierer sig ud i to lag, ²cytotrofoblasten og syncytiotrofoblasten. Embryoblasten differentierer sig ud i to lag, ²epiblasten og hypoblasten. Den ekstraembryonale mesoderm deler sig i to lag, somatopleura og splanchnopleura. Endelig dannes der ²to caviteter, amnionhulen og blommeseækken.

Dag 8: Blastocysten er delvist indlejret i det endometrielle stroma. I området over embryoblasten har trofoblasten differentierer sig ud i to lag:

- Et indre aktivt prolifererende lag af mononukleære celler, cytotrofoblasten.
- Et ydre, multinukleært lag uden tydelige cellegrænser, syncytiotrofoblasten, der eroderer det maternelle væv. → ønsker at finde superficielle arterier for at sikre forsyningen.

Embryoblasten differentierer sig i:

- Et lag mod amnioncaviteten, epiblasten.
- Et lag mod blastocystcaviteten, hypoblasten, der sammen danner den bilaminære kimskive.



¹ Embryonet kaldes nu blastocyst.

På samme tid dannes en lille cavitet i epiblasten, amnionhulen.

561

Dag 9: Blastocysten bliver dybere indlejret i endometriet, og den defekt der opstod i overfladeepithelet ved penetrationen, lukkes af et fibrinkoagel.

Trofoblasten udvikler sig hastigt, specielt ved den embryonale pol, hvor der opstår vakuoler i syncytium. Når disse vakuoler smelter sammen, danner de større lakuner.

Ved modsatte pol danner celler fra hypoblasten den ^{HÆMOBLAST} exocoelome membran, der forer den indre overflade af cytotrofoblasten.

Denne membran danner sammen med hypoblasten den primitive blommesæk.

man skal forestille sig at blastocysten borer sig ind i endometriet, hvortil der forekommer plet-blødninger

Dag 11 og 12: Blastocysten fuldstændig indlejret, og defekten i overfladen af slimhinden er ophelet.

Trofoblasten karakteriseres af lakunære rum i syncytium der danner et sammenhængende netværk, som er udtalt i den embryonale pol.

syncytio
cytotrofoblast

På samme tid trænger syncytiotrofoblastceller dybere ind i stromaet og eroderer endothellaget i de materielle kapillærer (sinusoider). De syncytiale lakuner forbinder sig med sinusoiderne, således at det materielle blod kommer ind i det lakunære system. Efterhånden begynder det materielle blod at flyde gennem det trofoblastiske system og danner dermed det uteroplacentale kredsløb.

I mellemtiden opstår en ny population af celler fra blommesækken mellem den indre overflade af cytotrofoblasten og den ydre overflade af blommesækken. Disse celler danner det ekstraembryonale mesoderm, der efterhånden udfylder hele rummet mellem trofoblasten udadtil og amnion og den exocoelome membran indadtil. Snart efter dannes store caviteter i den ekstraembryonale mesoderm, og når de bliver forbundet, danner de et nyt rum, chorionhulen.

Dette rum omgiver den primitive blommesæk og amnionhulen, bortset fra det sted hvor kimsækken er forbundet til trofoblasten med kropsstilken.

Den ekstraembryonale mesoderm der beklæder cytotrofoblasten og amnion, kaldes den ekstraembryonale somatopleuriske mesoderm, og den der beklæder blommesækken, kaldes den ekstraembryonale splanchnopleuriske mesoderm.

Dag 13: Defekten i endometriets overflade er helet. Der kan forekomme en lille blødning ved implantationsstedet pga. det øgede blodflow i de lakunære rum.

Trofoblasten har dannet karakteristiske villi. Cytotrofoblasten penetrerer ind i syncytiotrofoblasten, således at der dannes celledøjer omgivet af syncytiotrofoblastvæv, disse søjler kaldes primære stammevilli.

Hypoblasten producerer nogle celler, der migrerer langs indersiden af den ^{HUGERS} exocoelome membran og danner den sekundære (definitive) blommesæk.

Den ekstraembryonale mesoderm ekspanderer og danner en større cavitet, chorionhulen. Den ekstraembryonale mesoderm der nu beklæder indersiden af cytotrofoblasten kaldes nu chorionpladen. Det eneste sted hvor den ekstraembryonale mesoderm gennemkrydser chorionhulen, er ved kropsstilkens. Med udviklingen af blodkar gennem stilkens bliver den til navlestrengen.

- Primær villi: Start uge 3.
- Sekundær villi: Midt uge 3.
- Tertiær villi: Slut uge 3.

Skal være færdig inden uge 4, da hjertet begynder at slå.

I slutningen af anden uge består kimskeen af to celledøjer: Epiblasten, der danner gulvet i den stadig voksende amnionhule, og hypoblasten der danner loftet i den sekundære blommesæk. I dens cephal region² er den hypoblastiske skive en anelse fortykket i membrana buccopharyngea.

Klinisk:

- Graviditet kan påvises ved positiv hCG-prøve, da syncytiotrofoblasten producerer hormoner, herunder hCG³, som produceres i så store mængder at det kan spores i slutningen af anden uge.
- Spontan abort: Da 50 % af det implanterede embryons genom er derivet fra faren, er det et fremmedlegeme der potentielt skulle afstødes fra det materielle system. Forskning indikerer at en kombination af faktorer beskytter graviditeten, idet den blokerer genkendelsen af graviditeten som et fremmedlegeme. Hvis moren har en autoimmun sygdom, vil antistoffer skabt af sygdommen sekundært angribe graviditeten og afstøde den.
- Abnorme implantationssteder: Kan forekomme selv inden for uterus. Normalt implanterer den humane blastocyst sig langs den posteriore eller anteriore væg i uterus. Det hænder at blastocysten implanterer sig tæt ved cervix, således at placenta senere i graviditeten vil ligge foran åbningen og skabe alvorlige og livstruende blødninger i anden del af graviditeten eller under fødslen. Det kan også forekomme at implantationen sker uden for livmoren, i abdomen, ovariet eller i tuba uterina.

↑ samme funk. som LH, længere halveringstid

² Hoveddelen.

³ Humant choriongonadotropin.

↘ ekstrauterina

fx fossa douglasi

epiblast → endo, meso, ecto

Hovedspørgsmål: Den præembryonale periode (til afslutningen af 3. uge).

Le Gjerum.

endo → første celler i pr. stribe
meso → næste - i pr. stribe
ecto → de celler, som ikke
næde det

DAG 15
GASTRULATION
=>

Tredje uge: Den trilaminære kimskeive.

Dannelse af den embryonale mesoderm og endoderm (gastrulation): Den centrale begivenhed i tredje uge er gastrulationen, der betegner de processer, hvorved de tre kimlag (ectoderm, mesoderm og endoderm) opstår.

Gastrulationen indledes med dannelsen af primitivfuren på overfladen af epiblasten som cephalt⁴ ender i primitivknuden, der omgiver primitivgruben.

→ akse-dannelse
"pegepind i pandekage!"
cellevandring
dør igennem
brøvsprække

Epiblasteceller migrerer nu ind mod primitivfuren, hvorved de frigør sig fra epiblasten og krænger sig ned under den. Denne cellevandring kaldes invaginationen. Cellerne presser hypoblasten til side og danner den embryonale endoderm. Andre celler lejrer sig mellem epiblasten og den nyligt dannede endoderm og danner mesoderm. De resterende celler i epiblasten udgør ectodermen.



Epiblasten giver under gastrulationen således ophav til alle tre kimlag i fostret.

Efterhånden som flere celler skyder sig ind mellem epiblasten og hypoblasten, begynder de at sprede sig ud lateralt og cephalt. Gradvist migrerer de ud over kanten af skiven og etablerer kontakt med den ekstraembryonale mesoderm, der dækker blommesækken og amnion.

→ senere nucleus pulposus

Dannelsen af notochorden: Prænotochordale celler, der invagineres i primitivgruben, bevæger sig frem til de når den prochordale plade⁵. Disse prænotochordale celler bliver optaget i hypoblasten, således at fostrets midtlinje i en kort periode består af to cellelag, den notochordale plade. Hypoblasten fortrænges snart af endodermale celler, der trænger ned langs primitivfuren. Cellerne i notochordalpladen prolifererer og frigør sig fra endodermen. De danner nu en kompakt streng af celler, den definitive notochord, der ligger under neuralrøret og er basis for det axiale skelet. Forlængelsen af notochorden er den dynamisk proces, hvor den cranielle del dannes først, og den caudale del dannes efterhånden som primitivfuren antager en mere caudal position.

Kloakmembranen dannes i den caudale ende af kimskeiven, denne membran består af tæt forbundne ectodermale og endodermale celler uden mellemliggende mesoderm. Når kloakmembranen dannes, danner den posteriore væg i blommesækken et lille divertikel der strækker sig ind i kropsstilken, som kaldes allantois⁶, der viser sig omkring 16. dag.

Fastlæggelse af legemets akser: Fastlæggelse af legemet akser finder sted forud for og under gastrulationen.


⁴ Hoveddel.

⁵ Område kaudalt for membrana buccopharyngea.

⁶ Rudimentær hos mennesket, men kan være involveret i misdannelser af blæren.

BMP sørger for ventraliseringen og sonic hedgehog er repressor til venstresidig genekspression på højre side.

ektoderm som ikke får BMP-4 → neuroektoderm



Determinering af mesodermen under gastrulationen: De celler i epiblasten der migrerer og trænger ned gennem primitivfuren er blevet kortlagt og deres udviklingsretning bestemt⁷:

- Celler der trænger gennem den cranielle del af primitivknuden bliver til notochorden.
- Celler der migrerer fra den mere posteriore del af knude og fra den cranielle del af primitivfuren til de laterale kanter af knuden er determineret som paraxial mesoderm (somitomerer og somiter).
- Celler der trænger ned omkring furens midterste afsnit udvikles til intermediære mesoderm (det urogenitale system).
- Celler der er migreret gennem den caudale del af primitivfuren danner den intraembryonale mesoderm.
- Celler der migrerer gennem den allerbagerste del af primitivfuren indgår i den ekstraembryonale mesoderm sammen med den primitive blommesæk.

De to sidstnævnte udgør tilsammen lateralplade mesodermen.

Vækst af kimsکیven: Kimsکیven bliver gradvist aflang, bredere i den cephal end og smallere i den caudale ende. Vækst og forlængelse i den cephal del af skiven skyldes kontinuerlig migration af celler i cephal og lateral retning fra primitivfuren. Denne migration fortsætter til slutningen af 4. uge, hvor primitivfuren skrumper og snart efter forsvinder.

Det er vigtigt for udviklingen af fostret, at primitivfuren i den caudale ende af skiven fortsætter med at levere celler, indtil slutningen af 4. uge.

I den cephal del begynder kimlagene deres specifikke differentiering i midten af 3. uge, hvorimod den caudale del først begynder differentieringen i slutningen af 4. uge.

Fostret udvikler sig således i cephalocaudal retning.

Trofoblastens videre udvikling: I begyndelsen af tredje uge er trofoblasten karakteriseret af primære stammevilli, der består af en cytotrofoblastisk kerne beklædt med et lag af syncytium.

Mesodermale celler penetrerer ind i villis kerne. Den nye struktur er en sekundær villus.

I slutningen af tredje uge begynder mesodermale celler i villuskernen at differentiere ud i blodceller og små blodkar og danner det villøse kapillære system. Villus er nu en tertiær villus. Kapillærerne i

⁷ Se figur 4.11, side 81 i Langmans embryologi.

den tertiære villus forbinder sig med kapillærerne der udvikler sig i chorionpladens mesoderm og i kropsstilken. Disse kar etablerer kontakt med det intraembryonale cirkulatoriske system og forbinder derved placenta og foster. Når hjertet begynder at slå i begyndelsen af fjerde uge, er det villøse system klar til at forsyne fostret med næringsstoffer og ilt.

I mellemtiden penetrerer cytotrofoblastiske celler ind i det overliggende syncytium til de når det maternelle endometrium, og danner et skjold af cytotrofoblaster, som efterhånden omgiver trofoblasten fuldstændig og binder chorionsækken fast til det maternelle endometrielle væv.

Villi der strækker sig fra chorionpladen til decidua basalis⁸ kaldes stammevilli. De der udgår som sidegrene fra stammevilli er fri villi, og gennem dem vil transporten af næringsstoffer snart foregå.

Chorionhulen vokser, og på 19. eller 20. dag er embryoet forbundet til sin trofoblastskal via kropsstilken. Kropsstilken udvikler sig senere til navlestrengen der danner forbindelse mellem placenta og foster.

Klinisk:

Misdannelser opstået ved gastrulationen: I starten af 3. uge hvor gastrulationen indledes, er embryoet meget sensitivt for teratogene påvirkninger. På dette tidspunkt kan man kortlægge hvilke celler der udvikler sig til forskellige organsystemer, og disse celler kan blive beskadiget af teratogener.

- Holoencephali: Høj koncentration af alkohol på dette stadium kan ødelægge celler fortil i midtlinjen af kimskiven hvilket medfører manglende definition af midtlinje i de cranio-faciale strukturer. Forhjernen er lille, de to lateralventrikler er ofte smeltet sammen i en enkelt ventrikel, og øjnene sidder tæt sammen. Eftersom dette stadium nås to uger efter fertilisationen, er det ca. 4 uger fra sidste menstruation. Derfor kan kvinden være uvidende om, at hun er gravid.

- Caudal dysgenesi: Der dannes ikke tilstrækkeligt mesoderm i den caudale del af fosteret. Mesodermen medvirker i dannelsen af underekstremiteterne, urogenitalsystemet og de lumbosakrale vertebrae, og der ses derfor misdannelser i disse strukturer.

- Sinus inversus: Transposition af viscera i thorax og abdomen, hvorfor organerne ligger omvendt.

- Tumorer forbundet med gastrulationen: Det kan ske at der persisterer rester af primitivfuren i den sacrococcygeale region. Klynger af disse celler kan prolifererer og danne tumorer.

⁸Deciduapladen: Den del af endometrium hvor placenta dannes.

Fosterhinderne hos tvillinger: Varierer en del, afhængigt af typen af tvillinger, og hvornår eventuelle monozygote tvillinger er adskilt.

• Dizygote tvillinger (2/3 af alle tvillinger)⁹: To oocytter ovuleres samtidig, og begge fertiliseres med hver sin spermatozo. De to zygoter har forskellig genetisk konstruktion, og har derfor ikke flere fællestræk end andre søskende. De kan derfor også have forskelligt køn. De implanterer sig forskellige steder i uterus og udvikler normalt egen placenta, amnion og chorion.

• Monozygote tvillinger (1/3 af alle tvillinger)¹⁰: Udvikles ud fra et enkelt fertiliseret æg. De opstår ved deling af zygoten på et tidligt tidspunkt i udviklingen.

- Den tidligste deling formoder man opstår i tocellestadiet hvorved der opstår to separate zygoter.

Blastocysterne implanterer sig separat, og hvert embryo har sin egen placenta og chorion.

- Den mest normale deling foregår i det tidlige blastocyststadium. Den indre cellemasse ^{embryoblast} deler sig i to adskilte grupper i den samme blastocystcavitet. De to embryoner har fælles placenta og fælles chorionhule, men separate amnionhuler.

- I sjældnere tilfælde sker delingen, når den bilaminære kimskeive er dannet, umiddelbart før primitivfuren opstår. Delingen resulterer i dannelse af tvillinger med fælles placenta og fælles chorion og amnionhule.

Klinik:

Tvillingegegraviditeter har en højere forekomst af perinatal dødelighed og sygelighed og tendens til for tidlig fødsel.

• Vanishing twin: Det ene foster dør.

• Tvillinge transfusionssyndromet: Placentale vaskulære anastomoser er anlagt således, at den ene tvilling modtager det meste af blodflowet. Som konsekvens heraf bliver denne ene tvilling større end den anden. Prognosen er dårlig, begge tvillinger dør i 60-100 % af tilfældene.

• Siamesiske tvillinger: Resultat af delvis deling af primitivknuden og primitivfuren.

⁹ Incidensen er 7 til 11 pr. 1000 fødsler og er stigende med morens alder.

¹⁰ Incidensen er 3 til 4 pr. 1000 fødsler.