

- Dag 14: Fure.
- Dag 16: Stribe/knude – gastrulation.
- Dag 18: Plade. (ant. et pos.)
- Dag 20: Fure/vold – somitter.
- Dag 22: Neuralrør, *begynder at lukke i cervicaldel*
- Dag 24: Lukning af den anteriore neuropore.
- Dag 26: Lukning af den posteriore neuropore.
- Dag 28: 3 primitive blærer og 2 flexurer.
- Dag 35: 3 flexurer og 5 blærer.

flexura cervicalis et. cephalica

*I myelencephalon
II metencephalon*

*mesencephalon → III telencephalon
IV diencephalon*

+ pontis

proencephalon → rhombencephalon

Centralnervesystemet:

Centralnervesystemet opstår i begyndelsen af 3. uge som en sålformet plade af fortykket ectoderm, neuralpladen, på kimskevns dorsalside foran primitivgruben. Dens laterale kanter bliver snart elevrede og danner neuralfolderne¹.

Ved den videre udvikling eleveres neuralfolderne yderligere, nærmer sig hinanden i midtlinjen og slutter med at vokse sammen og danne neuralrøret². Sammenvoksningen begynder i cervicalregionen, og fortsætter i cephal og caudal retning. De craniale og caudale neuroporer danner midlertidige åbne forbindelser mellem neuralrørets lumen og amnioncaviteten. Den craniale ende lukker sig på 24. dag, og den caudale 26. dag.

lukkes

22

24

26

Derefter danner CNS en rørformet struktur med en bred cephal del, hjernen, og en lang caudal del, medulla spinalis.

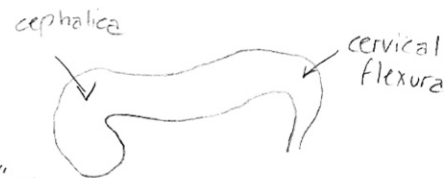
Den cephal ende af neuralrøret frembyder 3 udvidede afsnit, de primære hjerneblærer³:

- Prosencephalon (forhjernen).
- Mesencephalon (midthjernen).
- Rhombencephalon (baghjernen).

Samtidig danner den to flexurer:

- Flexura cervicalis, hvor rhombencephalon og medulla spinalis mødes.
- Flexura cephalica i midthjernerregionen.

Når embryoet er 5 uger gammelt, består prosencephalon af to dele⁴:



"knæk" på neuralrøret

4 uge

¹ Se figur 19.1, side 413 i S.

² Se figur 19.2, side 414 og figur 19.3, side 415 i S.

³ Se figur 19.4, side 416 i S.

⁴ Se figur 19.5, side 416 i S.

Uge 5

Proencephalon deles i to

① - Telencephalon, bestående af en midtstillet del med to laterale udposninger, de primitive cerebrale hemisfærer.

② - Diencephalon, kendetegnet ved udvækst af øjenblærene.

Isthmus rhombencephalicus adskiller mesencephalon fra rhombencephalon.

Rhombencephalon består af to dele:

- Metencephalon, som senere danner pons og cerebellum.

- Myelencephalon, som senere danner medulla oblongata.

→ dannet i 5 uger, som den 3. og sidste flexura

Grænsen mellem disse to dele er markeret ved flexura pontina.

VENTRIKEL-SYSTEMET

Lumen i rygmarven, canalis centralis, er kontinuert med hjerneblæernes. Rhombencephalons cavitet er 4. ventrikel, diencephalons er 3. ventrikel, og cerebralhemisfærernes er de laterale ventrikler. 3. og 4. lumen kommunikerer via aquaductus cerebri (Sylvii) og de laterale ventrikler kommunikerer med 3. ventrikel via foramina interventriculares (Monroi).

Rygmarven: Et nyligt lukket neuralrørs væg består af neuroepithelceller og danner et tykt pseudolagdelt epithel. Under neuralrørsstadiet og umiddelbart efter rørets lukning deler de sig hastigt, hvorved neuroepithelet dannes.

26 dag Så snart neuralrøret er lukket, begynder neuroepithelcellerne at danne **neuroblaster**. De danner kappelaget, en zone omkring neuroepithellaget⁵. Kappelaget danner medulla spinalis' grå substans. Medulla spinalis' yderste lag, marginallaget, indeholder nervetråde der udvikler sig fra neuroblaster i kappelaget. Som følge af myelinisering af nervetrådene antager dette lag en lys farve, og danner rygmargens hvide substans.

→ medulla spinalis udvikles ved at der sker ventrale og dorsale fortykkelser af det ydre neuralrør

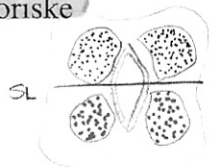
Laminae basales og laminae alares⁵: Neuroblaster føjes løbende til kappelaget, således at der udvikler sig en ventral og en dorsal fortykkelse på hver side af neuralrøret.

• Basalpladerne (laminae basales) er de ventrale fortykkelser, som indeholder de motoriske forhornsceller.

• Alarpladerne (laminae alares) er de dorsale fortykkelser, som danner de sensoriske områder.

Sulcus limitans er en længdeførløbende fure, som markerer grænsen mellem de to.

Neuralrørets dorsale og ventrale midtlinjeafsnit, loft- og gulvpladen, indeholder ikke neuroblaster; de tjener primært til passage for nervetråde der krydser fra den ene side til den anden.



⁵ Se figur 19.8, side 419 i S.

• Lateralhornet er en gruppe neuroner mellem de to områder. Dette horn, der indeholder neuroner hørende til den sympatiske del af det autonome nervesystem, er kun tilstede i rygmargens thorakale del og det øverste af den lumbale del⁶.

T1 - L2

Histologisk differentiering:

neuroblast → neuron

Nerveceller⁷: Neuroblaster opstår udelukkende ved deling af de neuroepithelceller.

- Når de migrerer ind i kappelaget bliver neuroblasterne runde og apolære.
- Under den videre differentiering opstår to nye cytoplasmatiske udløbere på hver side af cellelegemet, hvorved den bipolare neuroblast dannes.
- Udløberen i den ene ende af cellen forlænges hurtigt for at danne det primitive axon, mens udløberen i den anden ende udvikler et antal forgreninger, de primitive dendritter. Derefter betegnes cellen multipolar neuroblast, og efter yderligere udvikling ender den som neuron.

Så snart neuroblasterne er dannet, mister de deres evne til at dele sig.

• **Radix ventralis motorius n. spinalis⁸**: Axoner fra neuroner i basalpladen bryder igennem marginallaget og bliver synlige på rygmargens ventralside. De overfører motoriske impulser fra medulla spinalis til musklerne.

• Axoner fra neuroner i det dorsale sensoriske horn (alarpladen) trænger ind i marginallaget, hvor de vandrer videre til enten højere eller lavere niveauer for at danne associationsneuroner.

→ yderste del af den "primitive" medulla

Gliaceller⁹: Dannes af neuroepithelceller efter dannelsen af neuroblaster er ophørt. Gliablaster migrerer fra det neuroepitheliale lag til kappelaget og marginallaget. I kappelaget differentierer de til protoplasmatiske astrocytter og fibrillære astrocytter.

Oligodendrocytten udvikles fra gliablaster og optræder i marginallaget og danner myelinskede omkring de ascenderende og descenderende axoner i marginallaget.

I anden halvdel af fosterlivet dannes microgliacellen, som er en fagocytotisk celle, som udvikles fra mesenchymet. Når neuroepithelceller ophører med at danne neuroblaster og gliablaster, differentierer de til sidst til ependymceller, der beklæder canalis centralis medullae spinalis.

• **Crista neuralis-celler**: Optræder i forbindelse med neuralpladens elevation langs hver rand af neuralfolden. De er af ectodermal oprindelse og danner midlertidigt en intermediærzone mellem neuralrøret og overfladens ectoderm. Denne zone strækker sig gennem hele neuralrørets længde, og

⁶ Ned til L2 eller L3.

⁷ Se figur 19.9, side 420 i S.

⁸ Se figur 19.10, side 420 i S.

⁹ Se figur 19.11, side 421 i S.


Crista neuralis-celler giver ophav til sensorisk ganglion og radix dorsalis

crista-celler migrerer herfra lateralt. Nogle af cellerne udvikler sig til spinalnervernes sensoriske ganglier. → dannes uden for neuralrøret, hvorefter det trænger igennem marginallaget. Under den videre udvikling danner de sensoriske gangliers neuroblaster to udløbere:

- Radix dorsalis sensorius n. spinalis: De centralt voksende udløbere trænger ind i den dorsale del af neuralrøret. I medulla spinalis ender de enten i det dorsale horn eller stiger op gennem marginallaget til et af de højere hjernecentre.

- Dorsalrøddernes neuroner: De perifert voksende processer slår sig sammen med tråde fra de ventrale motoriske rødder, og deltager dermed i dannelsen af spinalnervens stamme. Til sidst ender disse udløbere i de sensoriske receptororganer.

Herudover differentieres celler fra crista neuralis til sympatiske neuroblaster, Schwann-celler, pigmentceller, odontoblaste, meninges og branchiebuernes mesenchym.



Spinalnerver:

- Ventrale nerverødder: Motoriske nervetråde begynder at opstå i 4. uge og samler sig i bundter.

- Dorsale nerverødder: Danner sig som bundter af nervetråde fra celler i spinalganglier. Centrale udløbere fra disse ganglieceller danner bundter, der vokser ind i rygmarven ud for de dorsale horn. Distale udløbere slutter sig til de ventrale nerverødder for at danne en spinalnerve. Næsten omgående deler spinalnerverne sig i rami dorsales og ventrales. Rami dorsales innerverer den dorsale axiale muskulatur, vertebralledene samt ryggens hud. Rami ventrales innerverer ekstremiteterne og den ventrale kropsvæg, samt danner de store nerveplekser.

Myelinisering¹⁰:

- De perifere nervers myelinsker dannes af Schwann-celler, som migrerer perifert og vikler sig om axonerne, hvorved de danner neurolemma-skeden. Fra 4. måned af det føtale liv antager mange nervetråde et hvidligt udseende, som følge af myelinaflejringer, som dannes ved at Schwann-cellernes cellemembraner gentagne gange vikler sig op omkring axonet.

- De centrale nervers myelinsker dannes af oligodendrocytterne. Myeliniseringen af nervetrådene i medulla spinalis begynder i ca. 4. måned af det intrauterine liv, men nogle af de motoriske tråde fra de højere hjernecentre til medulla spinalis bliver først myeliniseret i det første postnatale leveår. Ledningsbanerne bliver myeliniseret omtrent samtidig med at de begynder at fungere.

¹⁰ Se figur 19.12, side 422 i s.

Rygmarvens lejeændringer: I 3. udviklingsmåned strækker rygmarven sig i hele embryonets længde, og spinalnerverne passerer gennem foramina intervertebralia på deres udspringsniveau.

Under den videre udvikling forlænges columna vertebralis og dura hurtigere end neuralrøret, og den nedre ende af medulla spinalis rykkes gradvist til et højere niveau.

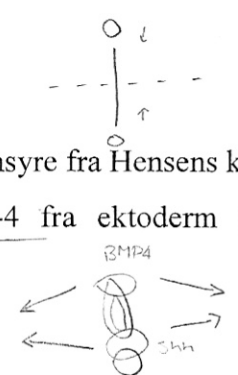
Ved fødslen befinder den nedre ende sig på niveau med 3. vertebrae lumbalis. Som følge af denne forskel i vækst, forløber spinalnerverne skråt nedefter fra deres oprindelsessegment i medulla spinalis til det tilsvarende niveau i columna vertebralis. Dura bevarer bindingen til columna vertebralis helt ned til coccygealniveau.

Hos voksne ender medulla spinalis på niveau med L2, mens durasækken og subarachnoidalrummet strækker sig til S2. Under L2 fortsætter rygmarven i en trådlignende forlængelse af pia mater, filum terminale. De spinalnervener der er beliggende i durasækken neden for medullas nedre ende, danner tilsammen cauda equina.

Molekylær regulation af medulla spinalis' udvikling:

Konstruktionsplan for CNS:

- Den longitudinelle gradient: A-P-aksen: FGF-8 fra ANR / A-vitaminsyre fra Hensens knude.
- Den transverselle gradient: L-M-L-aksen til D-V-aksen: BMP-4 fra ektoderm / SHH fra notochorden.



Hjernen¹¹:

Tydelig basal- og alarplader findes på hver side af midtlinjen i rhombencephalon og mesencephalon. I prosencephalon bliver alarpladerne accentueret, mens basalpladerne er mindre.

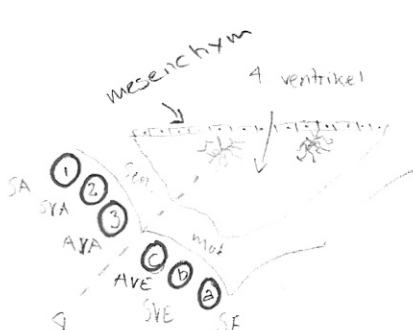
→ myel- og metencephalon

Rhombecephalon (baghjernen)¹² er opdelt i:

- Myelencephalon, den mest caudale del af hjerneblærerne, som danner medulla oblongata. Den adskiller sig fra medulla spinalis ved at dens laterale vægge er krænget udefter.

Fra basalpladen udvikles:

- a) En medial somatisk efferent gruppe¹³, som danner den cephalé forlængelse af forhornets celler. Denne somatiske efferente gruppe fortsætter rostralt i mesencephalon, og betegnes den somatiske efferente cellesøjle:



¹¹ Se figur 19.17, side 427 i S.

¹² Se figur 19.18, side 428 i S.

¹³ De rene motoriske hjernenerver.

obs sulcus limitans

medialt motorisk
lateralt sensorisk

- I myelencephalon indeholder den neuroner tilhørende n. hypoglossus.
- I metencephalon indeholder den neuroner fra n. abducens.
- I mesencephalon indeholder den neuroner fra n. trochlearis og n. oculomotorius.

b) En intermediær speciel visceral gruppe¹⁴, som strækker sig op i metencephalon og danner den speciel visceral efferente cellesøjle. Den omfatter neuroner som forsyner brachiebuernes tværstribede muskulatur.

- I myelencephalon indeholder den motorneuroner til n. accessorius, n. vagus og n. glossopharyngeus.
- I metencephalon indeholder den motorneuroner til n. trigeminus og n. facialis.

c) En lateral almindelig visceral efferent gruppe.

- I myelencephalon innervierer dens neuroner luftvejenes, fordøjelseskanalens og hjertets nonvoluntære muskler.

I metencephalon innervierer dens neuroner gl. parotidea, gl. submandibularis og gl. sublingualis.

Fra lamina alares udvikles:

1) En lateral somatisk afferent gruppe.

- I myelencephalon modtager den impulser fra det indre øre (hørelse og ligevægt) og hovedets overflade via n. vestibulocochlearis og n. trigeminus.
- I metencephalon indeholder den neuroner fra n. trigeminus og en lille del af høre- og ligevægtsnerverne

2) En intermediær speciel visceral afferent gruppe¹⁵.

- I myelencephalon modtager den impulser fra smagsløg på tungen, ganen, oropharynx og epiglottis. N. facialis og n. glossopharyngeus og n. vagus.

3) En medial almindelig visceral afferent gruppe.

N. vagus

- I myelencephalon modtager den interoceptiv information fra gastrointestinalkanalen og hjertet.
- I mesencephalon repræsenteret ved Edinger-Westphals nucleus¹⁶, som innervierer m. sphincter pupillae.

Loftet i myelencephalon består af et enkelt lag ependymceller dækket af pia mater. De to i forening kaldes tela choroidea. Pga. proliferation i pia mater, projicerer et antal sækformede invaginationer ind i den underliggende 4. ventrikel og danner plexus choroideus, som producerer cerebrospinalvæsken.

¹⁴ Branchiebuernes hjernenerver og n. accessorius.

¹⁵ Branchiebuernes hjernenerver (minus n. trigeminus).

¹⁶ N. oculomotorius.

Hovedspørgsmål: Centralnervesystemets udvikling.

flexura pontina adskiller myelencephalon fra met- Le Gjerum.

→ PONS + cerebellum

• **Metencephalon**¹⁷, som strækker sig fra flexura pontina til isthmus rhombencephalicus med en (efferent) basalplade og en (afferent) alarplade. Denne hjerneblære er også kendetegnet for dannelsen af cerebellum, koordinationscenter for holdning og bevægelse; og pons, hvorigennem nervetråde passerer mellem medulla spinalis, cortex cerebri og cerebelli.

Fra basalpladen udvikles:

- En mediale somatisk efferente gruppe.
- En intermediær speciel visceral gruppe.
- En lateral almindelig visceral efferent gruppe.

I - Pons: Marginallaget i metencephalons basalplader fortykkes og danner en bro for nervefibre der forbinder cortex cerebri og cortex cerebelli med medulla spinalis. Foruden nervetråde indeholder pons nuclei pontis, som anlægges i metencephalons og myelencephalons alarplader.

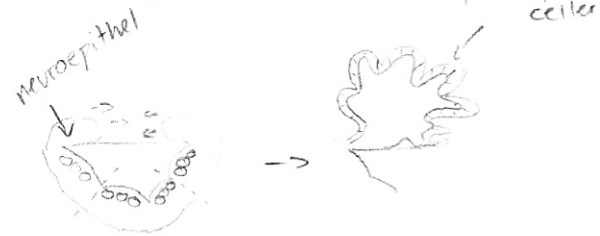Fra lamina alares udvikles:

- En lateral somatisk afferent gruppe.
- En intermediær speciel visceral afferent gruppe.
- En medial almindelig visceral afferent gruppe.

II - Cerebellum¹⁸: Den dorsolaterale del af alarpladerne bøjer sig medialt og danner en læbeformet rand omkring fossa rhomboidea. Fordi flexura pontina uddybes yderligere bliver læberne komprimeret cephalocaudalt, og danner cerebellarpladen. Hos et 12 uger gammelt embryon danner denne plade vermis og hemisfærene. En transversel fissur, skiller nodulus fra vermis, og den lateralt for nodulus på hver side beliggende flocculus fra hemisfærene.

Nogle neuroepithelceller migrerer til cerebellums overflade og danner det ydre granulære lag. Cellerne i dette lag bevarer deres evne til at dele sig¹⁹.

I 6. måned dannes forskellige celletyper fra det ydre kornlag. Nogle af disse celler migrerer i retning mod og forbi de differentierende Purkinje-celler og bliver til nervecellerne i stratum granulare. Cortex cerebelli bestående af Purkinje-celler, Golgi II-neuroner og neuroner, som dannes af det ydre granulære lag, færdigudvikles efter fødslen. De dybe cerebellare nuclei, når deres endelige beliggenhed før fødslen.



¹⁷ Se figur 19.19, side 429 i S.

¹⁸ Se figur 19.29, side 430 i S.

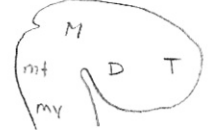
¹⁹ Se figur 19.21, side 431 og figur 19.22, side 432 i S.

Mesencephalon (midthjernen)²⁰: Hver basalplade indeholder:

- a) En medial somatisk efferent gruppe.
- b) En visceral efferent gruppe.

Det marginale lag over hver basalplade danner crus cerebri. Disse crus tjener som passagevej for nedadstigende nervetråde fra cortex cerebri til lavere centre i pons og medulla spinalis.

Alarplader deles af en transversel fure, således at colliculi superior og inferior dannes, og fungerer som henholdsvis koordinations- og reflekscentre for synssansen og synaptisk relæstationer for hørebaner.



Prosencephalon (forhjernen)²¹: Består af telencephalon, som danner de cerebrale hemisfærer og diencephalon, som danner øjne, hypofyse, thalamus, hypothalamus og corpus pineale.

• Diencephalon, neuralrørets dorsalside og corpus pineale. Udvikles fra den mediane del af prosencephalon af en loftplade og to alarplader:

- Diencephalons loftplade består af et enkelt lag ependymceller dækket af pia mater, som i fællesskab udvikles til 3. ventrikels plexus choroideus. Den mest caudale del af loftpladen udvikler sig til corpus pineale, som tjener som informationskanal, hvorigennem lys og mørke påvirker det endokrine system og adfærdsrytmer.

sulcus limitans = sulcus thalamicus

thalamus = sensorisk

- Diencephalons alarplader danner de laterale dele. En fure deler pladen i en dorsal og en ventral region, henholdsvis thalamus og hypothalamus²². Som følge af proliferativ aktivitet ekspanderer thalamus, således at højre og venstre side vokser sammen i midtlinjen, og danner adhesio interthalamica.

hypothalamus = motorisk

Hypothalamus differentierer til corpus mamillare og en række kerner der regulerer viscerale funktioner: Søvn, fordøjelse, legemstemperatur og emotionel adfærd.

- Hypofysen udvikles fra to fuldstændig forskellige dele:

- (a) En ectodermal udposning af stomodeum, Rathke's poche, foran membrana buccopharyngealis, der opstår i 3. uge som en evagination af cavum oris, hvorfra det vokser dorsalt mod infundibulum. I slutningen af 2. måned mister den forbindelsen med cavum oris. Antallet af celler i den anteriore væg af Rathke's poche øges kraftigt; herved dannes adenohipofysen.^{ant}
- (b) En nedadgående udløber af diencephalon bliver til hypofysestilken og neurohypofysen, som indeholder neuroglia, og modtager nervetråde fra hypothalamus.

²⁰ Se figur 19.23, side 432 i S.

²¹ Se figur 19.24, side 433 i S.

²² Se figur 19.25, side 434 i S.

• **Telencephalon**, den mest rostrale af hjerneblærene, består af to laterale udposninger, de cerebrale hemisfærer, og en median del, lamina terminalis.

- **Hemispheria cerebri**: Opstår i begyndelsen af 5. udviklingsuge som bilaterale evaginationer af prosencephalons laterale vægge. I midten af 2. måned begynder hemisfærernes basale dele at vokse og bule ind i den laterale ventrikels lumen. På transversalsnit fremtræder det hastigt voksende område som stribet, **corpus striatum**. → vokser ud og danner **nucleus caudatus** & **nucleus lentiformis** → adskilt af **capsula interna**

I det område, hvor hemisfærens væg er forbundet med diencephalons loft, udvikler væggen ingen neuroblaster. Her består hemisfærevæggen af et enkelt lag ependymceller dækket af pia mater, og sammen danner de **plexus choroideus**, som pga. forskellig væksthastighed i forskellige dele af hemisfæren, vokser ind i den laterale ventrikel²³.

Umiddelbart over **fissura choroidea** fortykkes hemisfærens væg, som her danner **hippocampus**.

Denne struktur, som primært er forbundet med lugtesansen, buler ind i den laterale ventrikel.

Efter yderligere vækst dækker hemisfærene den laterale del af diencephalon, mesencephalon og den cephalale del af metencephalon²⁴. **Corpus striatum** udvides posteriort, og deler sig i to dele:

a) En dorsomedial del, **nucleus caudatus**.

b) En ventrolateral del, **nucleus lentiformis**.

Denne deling udvirkes ved at axoner passerer til og fra hemisfærens cortex, og gennembryder **corpus striatum**s nervecellemasse. Det bundt nervetråde, som herved dannes, kaldes **capsula interna**.

Samtidig vokser hemisfærens mediale væg og diencephalons laterale væg sammen, og **nucleus caudatus** og **thalamus** kommer i tæt kontakt.

De cerebrale hemisfærers fortsatte vækst i anterior, dorsal og inferior retning fører til dannelsen af henholdsvis **frontal-**, **occipital-** og **temporallapperne**. Men fordi væksthastigheden i den region der ligger over **corpus striatum** aftager, bliver området mellem frontal- og temporallapperne klempt sammen, og kaldes derefter **insula**. Senere vokser de tilstødende områder hen over denne sammen, således at den ved fødslen er helt dækket. I den sidste halvdel af føtallivet vokser de cerebrale hemisfærers overflade med så stor hast, at der dannes et stort antal gyri adskilt af fissurer og sulci på overfladen.

- **Cortex**' udvikling: **Cortex cerebri** udvikles fra **pallium**, som har to afdelinger:

a) **Paleopallium**, umiddelbart lateralt for **corpus striatum**.

b) **Neopallium**, mellem **hippocampus** og **paleopallium**.

²³ Se figur 19.27, side 437 i S.

²⁴ Se figur 19.28, side 438 i S.

I neopallium migrerer bølger af neuroblaster til en position under pia mater, hvorpå de differentierer til modne neuroner. Når næste bølge af neuroblaster ankommer, migrerer de gennem de tidligere dannede cellelag, indtil de er i position under pia. De betyder, at de først dannede neuroblaster indtager en dybereliggende position i cortex, mens de senere dannede kommer til at ligge mere superficielt.

Den motoriske cortex indeholder et stort antal pyramideceller, mens de sensoriske områder er kendetegnet ved granulære celler.

- Bulbi olfactorii (lugtekolberne)²⁵: Udviklingen af det olfactoriske system afhænger af epitheliale-mesenchymale vekselvirkninger mellem celler i oprindelse med neuralkammen og ektodermen over prominentia frontonasalis, som danner de olfactoriske placoder. Samtidig vekselvirker de samme neuralkamceller med gulvet i den telencephale hjerneblære, som danner bulbi olfactorii. Celler i de olfactoriske placoder differentierer til primære sensoriske neuroner i bulbi olfactorii. Disse kontakter er etableret i 7. uge. Under hjernens videre udvikling trækkes lugtekolberne aflange og de sekundære neuroner forlænges og danner tractus olfactorius²⁶.

- Commissurer: Nogle bundter af nervetråde, som krydser midtlinjen, højre og venstre hemisfære. De vigtigste bundter passerer lamina terminalis. Det første af de krydsende bundter der udvikles, er ^①commissura anterior. Den består af fibre der forbinder bulbus olfactorius.

Den næste commissur der opstår, er ^②commissura fornicis, der forbinder corpus mamillare og hypothalamus.

Den vigtigste commissur er ^③corpus callosum. Den opstår i 10. udviklingsuge, og forbinder de ikke-olfactoriske dele af højre og venstre cortex cerebri i en bue over diencephalons tynde loft.

Desuden opstår ^④commissura posterior og ^⑤commissura habenularis, umiddelbart under henholdsvis rostralt for corpus pineales stilk, og ^④chiasmus opticum, som dannes i diencephalons rostrale væg, indeholdende fibre fra de mediale halvdele af retinae.

Hjernens organisering: Den cranio-caudale organisation af CNS begynder tidligt i udviklingen, under gastrulationen og den neurale induktion. Så snart neuralpladen er etableret, udgår de signaler²⁷ der indvarsler opdelingen af hjernen i forhjerne-, midthjerne- og baghjerneafsnit fra homeobox-gener, som udtrykkes i notochorden, præchordalpladen og neuralpladen.

²⁵ Se figur 19.29, side 439 i S.

²⁶ Se figur 19.30, side 440 i S.

²⁷ SSH ventraliserer og BMP dorsaliserer.

Hjernenerverne: I 4. uge er alle 12 hjernenervers kerne tilstede. Alle med undtagelse af n. olfactorius og n. opticus udspringer af hjernestammen, og af disse er det kun n. oculomotorius, der udspringer uden for baghjerneregionen. I baghjernens etablerer proliferationscentre i neuroepithelet 8 rhombomerer. Fra parvise rhombomerer udvikles de motoriske kerner der hører til hjernenerverne 4-7 og 10-12²⁸.

De motoriske neuroner der hører til hjernenervekernerne ligger i hjernestammen, mens de sensoriske ganglier ligger uden for hjernen. Således er hjernenerverne organiseret på samme måde som spinalnervernes, selvom det ikke er alle hjernenerver der indeholder både motoriske og sensoriske nervetråde²⁹.

Hjernenervernes sensoriske ganglier stammer fra ectodermale placoder og crista neuralis-celler:

- De ectodermale placoder omfatter nasale, otiske og 4 epibranchiale placoder repræsenteret ved ectodermale fortykkelser dorsalt for branchiebuerne. Epibranchiale placoder bidrager til de ganglier der hører til branchiebuernes nerver (5., 7., 9. og 10. hjernenerve).
- Parasympatiske ganglier udvikles fra crista neuralis-celler, og deres nervetråde indgår i hjernenerverne 3, 7, 9 og 10.

Det autonome nervesystem:

Opdeles funktionelt og regionalt i den sympatiske del i den thoracolumbale region og den parasympatiske del i cephal- og sacralregionerne.

Det sympatiske nervesystem³⁰: I 5. uge migrerer celler fra crista neuralis i thoracalregionen på hver side af neuralrøret mod det område der ligger umiddelbart bag aorta dorsalis. Her danner de en bilateral kæde af segmentært ordnede sympatiske ganglier, indbyrdes forbundet af longitudinalt forløbende nervetråde. De udgør tilsammen en truncus sympaticus på hver side af columna vertebralis.

Så snart de sympatiske kæder er etableret, sker der en indvækst af nervetråde fra lateralhornet i rygmarvens thoracolumbale segmenter. Nogle af disse nervetråde danner synapser på samme niveauer i truncus sympaticus eller passerer igennem truncus til præaortiske ganglier³¹. De kaldes præganglionære tråde, er forsynet med myelinskede, og stimulerer de sympatiske ganglieceller. De forløber fra spinalnerverne til de sympatiske ganglier, som rami communicantes albi. De

²⁸ Se figur 19.41, side 450 i S.

²⁹ Se tabel 19.1, side 450 i S.

³⁰ Se figur 19.42, side 452 i S.

³¹ Se figur 19.43, side 453 i S.

sympatiske gangliecellers axoner, de postganglionære tråde, har ingen myelinskede. De passerer enten til andre niveauer i truncus sympaticus eller går til hjerte, lunger og intestinalkanal. Andre nervetråde, rami communicantes grisei, går fra den sympatiske kæde til spinalnerverne, og derfra videre til perifer blodkar, hår og svedkirtler.

Det parasympatiske nervesystem: Neuroner i hjernestammen og medulla spinalis' sacralafsnit bliver til præganglionære parasympatiske nervetråde. Nervetrådene fra kerner i hjernestammen forløber via n. oculomotorius, n. facialis, n. glossopharyngealis og n. vagus. Postganglionære nervetråde forløber fra ganglier udviklet fra crista neuralis-celler, og derfra videre til de organer de innerverer (f.eks. øjets pupil, spytkirtler og gastrointestinalkanalen).

Klinik:

- Neuralrørsdefekter: De fleste defekter af medulla spinalis skyldes abnorm lukning af neuralfolderne i 3. og 4. udviklingsuge. De resulterende misdannelser, NTD³², kan udover rygmarven omfatte meninges, vertebrae, muskler og hud.

- Spina bifida³³: Samlebetegnelse for NTD i rygmarvsregionen. Betegnelsen omfatter spaltetdannelse i hvirvelbuer med eller uden affektion af det underliggende nervevæv.

- Hypofysedefekter: Det hænder at en lille del af Rathke's poche persisterer i loftet af pharynx. Der kan opstå craniopharyngeomer fra resterne af Rathke's poche. De dannes i sella turcica eller langs hypofysestilken, men ligger som oftest over sella. De kan medføre hydrocephalus og dysfunktion af hypofysen (f.eks. diabetes og væksthæmning).

- Kraniedefekter:

- Ved holoprosencephali (HPE) forstås tab af midtlinjestrukturer i hjernen og ansigtet. I alvorlige tilfælde vokser de laterale ventrikler sammen til én enkelt telencephal hjerneblære, øjnene er vokset sammen, og der er én udelt næsehule sammen med andre ansigtsdefekter i midtlinjen. I mindre alvorlige tilfælde har en vis opdeling i telencephale blære fundet sted, men midtlinjestrukturerne er ufuldstændigt udviklede. I reglen er bulbus og tractus olfactorius, samt corpus callosum underudviklede eller helt fraværende. I de mildeste tilfælde er det eneste tegn på HPE tilstedeværelsen af blot en enkelt fortand, placeret i midtlinjen.

Mutationer i SHH, det gen der regulerer dannelsen af den ventrale midtlinje i CNS, resulterer i nogle former for HPE. En anden årsag til HPE er alkoholmisbrug, som i tidlige udviklingsfaser selektivt dræber celler i midtlinjen.

³² Neural tube defects.

³³ Se figur 19.15, side 425 i B.

- Exencephali er kendetegnet ved at den cephal del af neuralrøret ikke lukkes. Følgelig dannes en kraniehvælving ikke, og den misdannede hjerne ligger utildækket. Senere degenererer dette væv, og tilbage bliver en nekrotisk vævsmasse. Defekten kaldes anencephali.
- Hydrocephalus er kendetegnet ved en abnorm ansamling af cerebrospinalvæske i ventrikelsystemet. I de fleste tilfælde skyldes det hos den nyfødte en obstruktion af aquaductus Sylvii. Herved bliver cerebrospinalvæsken fra 3. ventrikel og de laterale ventrikler ude af stand til at passere ned i 4. ventrikel og videre ud i subarachnoidealrummet, hvorfra den ville blive resorberet. Følgelig ophobes der væske i de laterale ventrikler, og denne væske presser på hjernen og kranieknoglerne.
- Arnold-Chiaris misdannelse er en caudal forskydning og herniedannelse af cerebellare strukturer gennem foramen magnum.
- Microcephali er en kraniehvælving der er mindre end normalt.
- Hirschsprungs sygdom: Opstår, når dannelsen af parasympatiske ganglier udebliver i hele colons og rectums væg eller dele af denne, hvilket igen skyldes manglende migration af crista neuralis-celler. De fleste familiært betingede tilfælde af Hirschsprungs sygdom skyldes mutationer i RET-genet, som koder for en tyrosinkinaserceptor i cellemembranen.